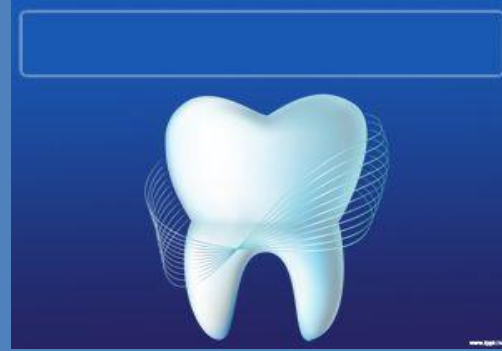
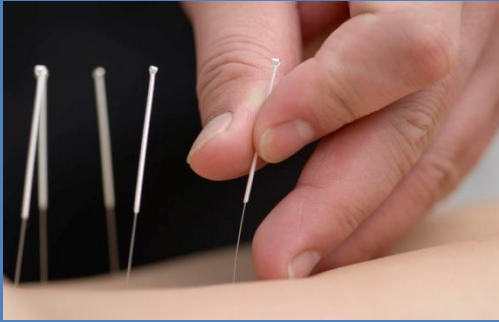

DİŐHEKİMLİĐİNDE AKUPUNKTUR UYGULAMALARI



- Diőhekimi

Dr. Nilgün Arat Cabiođlu

Dişhekimliğinde akupunktur:

Pre ve postoperatif ağrı giderilmesi

Anksiyete tedavisi

Nevralji tedavisi

Temporomandibuler eklem rahatsızlıkları

Bruksizm

Burning mouth (yanan ağız) sendromu

Xerostomia (ağız kuruluğu)

Öğürme refleksinin giderilmesi

Pre Ve Postoperatif Ağruların Giderilmesi

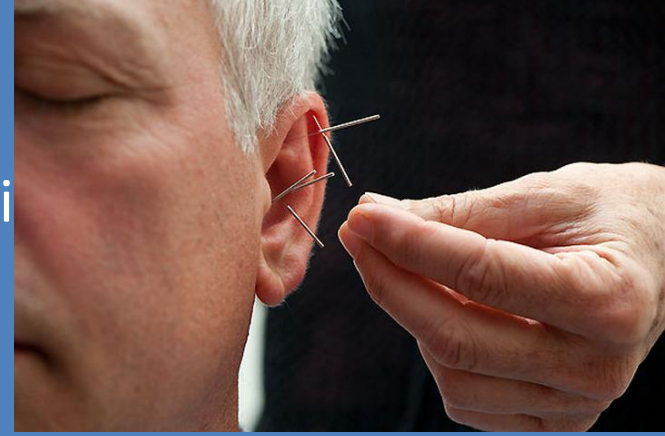Fasiyal ve dental orijinli ağrının kaldırılması için akupunktur tedavisi

S.A. Silva tarafından 1989 yapılan bir yayındır. Ağrı giderilmesi ile ilgili yapılan akupunktur çalışmalarını aktarmıştır.

Sonuç olarak 94 normal çekimle çıkarılmış zor diş çekimi vakasından 81 i, akupunktur sonrası ağrı hissetmemiş, 10 u hafif ağrı, 3 ü de ağrı hissetmiştir. Elektrik stimülasyonu yapılmıştır.

Mandibuler 3. molar diş cerrahi çekiminden sonra ağrı kontrolünde elektro akupunktur etkinliği

Tavares ve ark. tarafından 2007 de yapılan bir çalışmadır. Mandibuler 20 yaş dişleri cerrahi çekiminden sonra ortaya çıkan ağrının elektro akupunktur (EAC) ile kontrolü değerlendirilmiştir. Simetrik olarak gömük



mandibuler 20 yaş dişli 24 genç hasta seçilmiştir. Bunlara lokal anestezi altında cerrahi çekim yapılmasına karar verilmiştir. Her hastanın bir tarafındaki dişe operasyondan 24 saat önce ve hemen önce olmak üzere EAC uygulanırken karşı taraftaki dişin cerrahi çekiminden önce hiçbir şey uygulanmamıştır. EAC iki taraflı sistemik ve 2 tane de kulak noktasında olmak üzere uygulanmıştır.

EAC uygulanan tarafta ağrı kontrolünün daha etkin olduğu görülmüştür.

Ortodontik tedavi sonrası ağrı kontrolünün akupunktur ile sağlanması

- Boleta ve ark. 2014 yılında yaptıkları bir çalışmadır. Çalışmanın amacı ortodontik uygulamalar nedeniyle oluşan ağrının sistemik akupunktur uygulanarak azaltılmasının değerlendirilmesidir.

30 ortodonti hastası ile başlanan çalışma 11 hasta ile tamamlanabildi. 3 ay boyunca ağrı akupunktur yapılmaksızın VAS skalası ile tespit edildi. Onu takip eden 3 ay boyunca , ortodontik tedavi öncesi, hastaların HEGU (LI4) ve JIACHE (ST6) noktalarına sistemik akupunktur uygulandı

- Sonuç olarak ortodontik tedavi öncesi uygulanan akupunktur, müdahale sonrası ortaya çıkan ağrı düzeyinin, yan etki olmaksızın, belirgin biçimde düşmesini sağladı.

Akut diř ađrısının kontrol edilmesinde akupunktur



Grillo ve arkadaşlarının 2014 yılında yaptıkları bir çalışmadır. Çalışmanın amacı, akut dental ağrılarda, acil müdahale yapılincaya kadar geçen sürede ağrı şiddetinin seviyesinin düşürülmesinin değerlendirilmesidir. 120 hastada çalışılmıştır.

VAS, ağrı değerlendirme skalası olarak kullanılmıştır. Bütün hastalara tek seans LI 4, ST44 ve CV 23 noktaları bir kombinasyonla uygulanmıştır. 120 hastada ağrının azaldığı görülmüştür.

Grillo ve arkadaşları akupunktur'un analjezik etkilerini ve akut ağrılı hastaların diř merkezlerine ulařincaya kadar ağrılarının kontrol edebileceđini ve böylece sosyal fayda sağlanabileceđini göstermiştir

Semptomatik irreversibl pulpitisli diřlerde nervus alveolaris inferiorun bloke edilmesinde akupunkturun etkisi

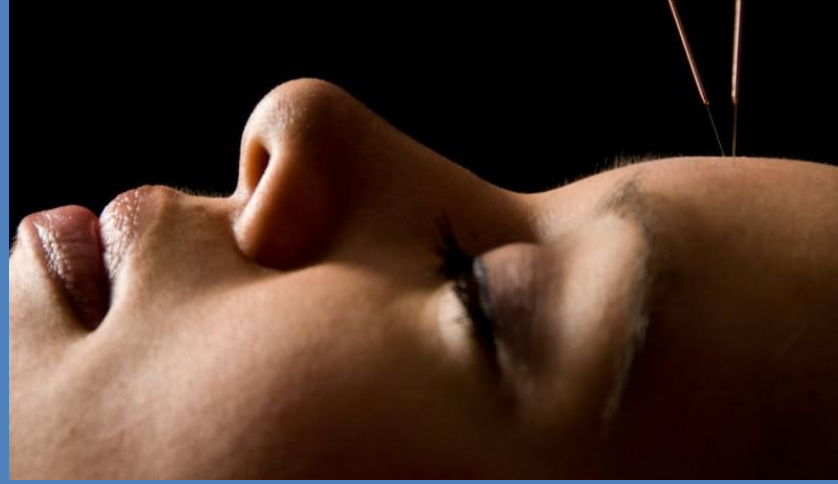Jalali S ve ark. 2015 de yaptıkları bir alıřmadır.

alıřmanın amacı operasyon öncesi yapılan akup.un irreversibl pulpitisli vakalarda alt enede alveolar sinir blokajı üzerinde etkisini deęerlendirmektir.

40 adet irreversibl pulpitis belirtileri gösteren hasta üzerinde alıřılmıřtır.

Akupunktur grubunda ięneler LI4 noktasına uygulanmıř, kontrol grubunda ise alt ene anesteziinden 15 dakika önce, ięne batırılmadan akupunktur prosedürünü uygulama taklidi yapılmıřtır.

Anestezinin başarısı akupunktur uygulanan vakalarda %60 iken uygulanmayan vakalarda%20 olmuřtur.



Dişhekimliğinde Anksiyete Tedavisi

Anksiete , diř tedavisinin başarısını etkileyen ok nemli bir noktadır.

Hastanın, hangi yař grubunda olursa olsun iradi olarak ađzını aması ve tedavinin devamı iin bu pozisyonun srdrlebilir olması gereklidir.

Daha da nemlisi hastanın diřhekimine kliniđine ynelebilmesi iin anksietenin giderilmesi gerekir.

Anksietenin giderilmesi hekim ve hasta konforu aısından deđerlidir.

Dental anksiyete için kulak akupunkturu;

Karst M. nin 2007 de yaptığı bir çalışma .

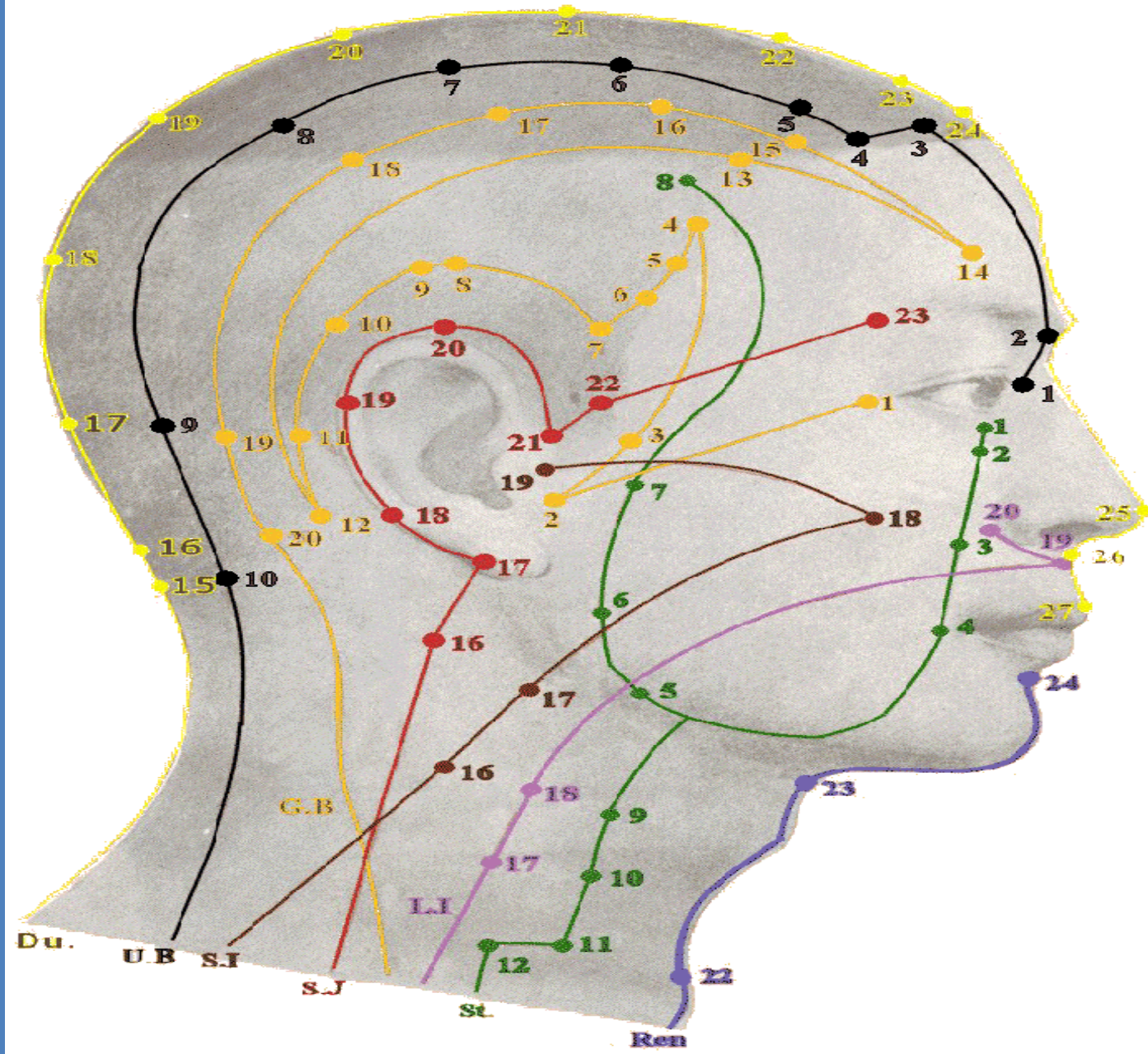
Anksiyete dental girişimin 30 dakika öncesinde ve çekim sonrasında değerlendirilmiştir. 3 grup oluşturulmuştur:

1. Akupunktur uygulanmayan grup (kontrol grubu)
2. Kulak akupunkturu uygulanan grup
3. İntranasal midazolam uygulanan grup.

Kulak akupunkturu ve midazolam uygulanan hastalarda hekim müdahalesi sırasında uyumlu davranış gözlemlenmiştir.

Dental girişimlerde akupunktur ile anksiyete yönetimi

- Rosted ve arkadaşları tarafından 2010 yılında yapılan bu araştırmada dental anksiyetesi olan 21 vakada 8 dişhekimisi çalışmış.
- Anksiyete düzeyi Beck Anxiety Inventory (BAI) ile ölçülmüş. Yalnızca ortanın üstü ciddi anksiyete yaşayanlar ele alınmış
- Dental girişimden önce 5 dakika boyunca GV20 (baihui)ve EX 6 noktalarına akupunktur uygulanmış. Yaş ortalaması 40.3 olan hastaların BAI skor ortlaması akupunktur uygulanmadan önce 26.5 iken uygulandıktan sonra 11.5 'a düşmüştür.



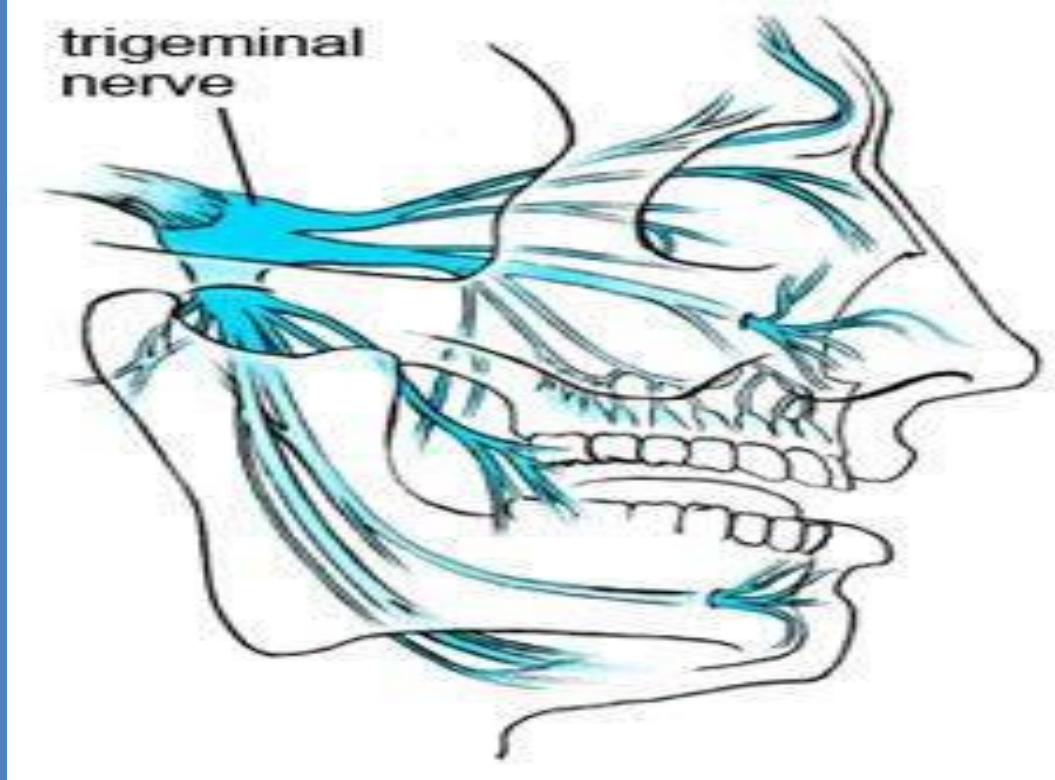
Kulak akupunkturu diř tedavisi ncesi belirgin biimde anksieteyi azaltmaktadır.

Michalek-Sauberer ve ark. 182 hasta ile 2012 de yaptığı bir alıřmadır.

Hastalar 3 gruba ayrılmıřtır.

1. grup kulak akupunkturunda gevřetici ve sakinleřtirici noktalar uyarılmıřtır,
2. grup sham akupunktur noktaları (parmak ucu, omuz gibi) uyarılmıřtır,
3. grup da hi bir řey yapılmamıřtır.

Kulak akupunkturu uygulanan grupta anksietede belirgin bir azalma olmuřtur.



Nevralji Tedavisi

Trigeminal nevralji 5. kafa çiftinden çıkan bir veya daha fazla siniri tutan karakteristik bir ağrıdır.

Ağrı şiddetlidir, nöbetler halinde gelir. Frekansı değişkendir. Vurma , şimşek çakması, elektrik şoku gibi tarif edilir.. Bazen o bölgeye hafif dokunma, yemek yeme, konuşma, diş fırçalama olayı tetikler.

Dirençli bir trigeminal nevralji vakasının akupunktur ile tedavi başarısı

Hüseyin Sert ve arkadaşları tarafından 2009 da yayınlanan bir vaka

66 yaşında bir kadın hasta ve 25 yaşından beri yüzünün sol tarafında ağrısı var.

Ağrı VAS ile değerlendirilmiş. Medikaller, trigeminal sinirin infraorbital dalının radyofrekans ile rizotomisi dahil bir çok ciddi tedavi metodu denemiştir.

Hasta akupunktur tedavisinin başlangıcında, kullandığı ilaçları bırakmamıştır. 6 haftanın sonunda hasta tamamen ağrısız hale gelmiştir.

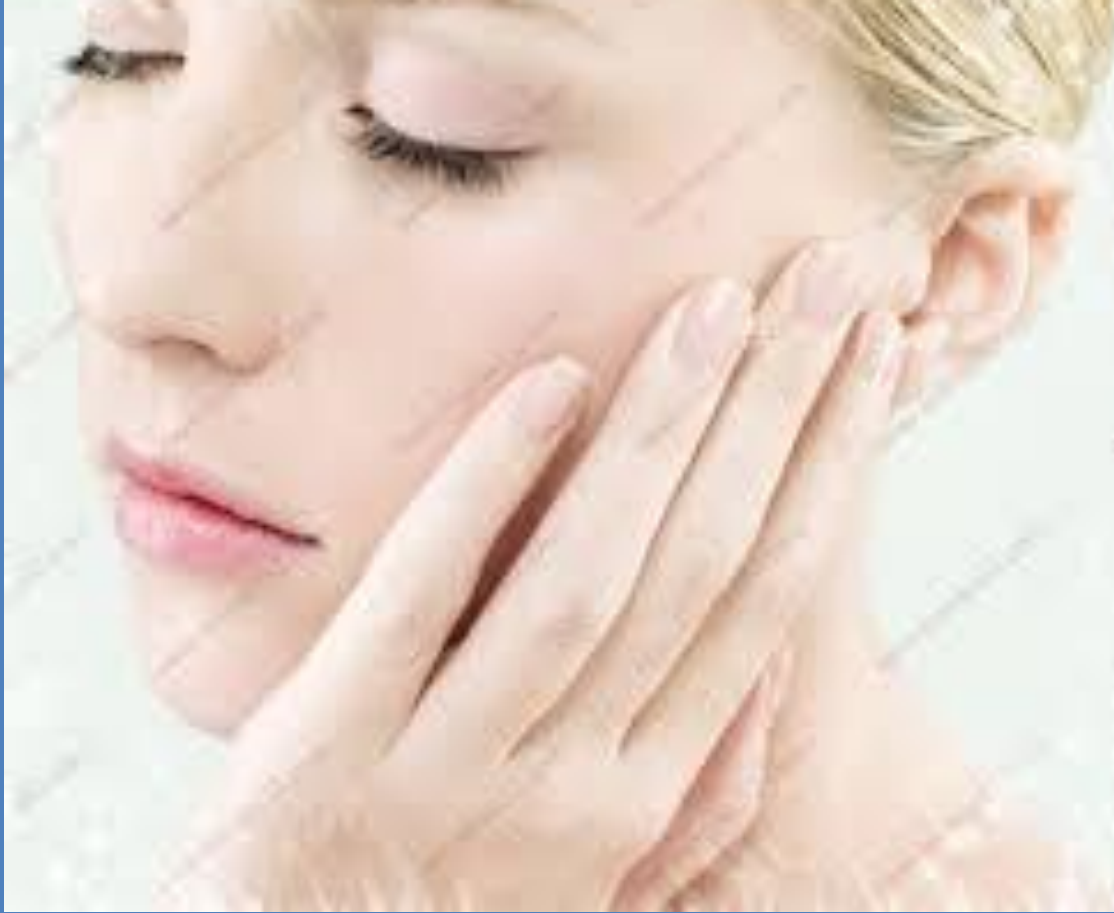Postherpetik Nevralji tedavisi için tamamlayıcı yaklaşım. Vaka sunumu

Yale tıp fakültesinden Wang'ın 2007 deki sunumdur. Wang postherpetik nevralsisi olan bir hasta anlatılmaktadır.

13 Yaşında bir genç kız, ciddi bir varicella zoster atağından sonra postherpetik nevralsiye yakalanır. Lezyonlar iyileştikten sonra sol yüzünde inatçı ağrı ve mide bulantısı kalır.

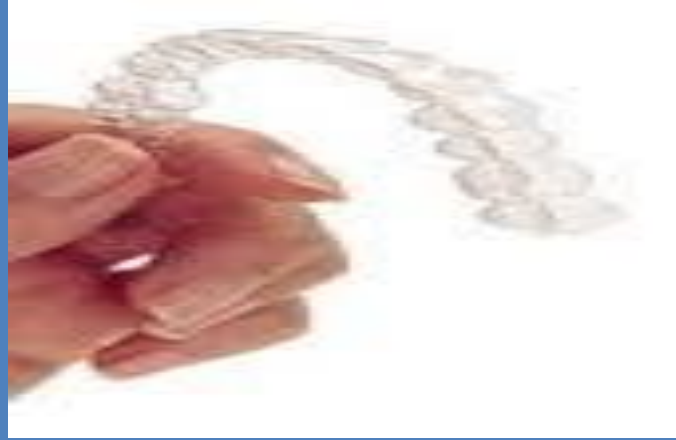10 seans akupunktur yapılır, vücut ve kulak akupunkturu birlikte kullanılır. İki aylık periyoddan sonra hastanın bulantısı kalkar 4 ay içinde VAS skalasına göre 10 olan ağrı skoru 0 a düşer..





Temporomandibuler Eklem Hastalıkları (TMD)

Temporomandibüler eklem bozuklukları dişhekimliğinde, sert akrilik kullanarak yapılan okluzal splintlerle tedavi edilir.



2010 da TMD de akupunktur:sistemik bakış adlı çalışmada Chu SH ve arkadaşları randomize kontrol grubu kullanılarak yapılmış 19 çalışmayı değerlendirmiştir.

3 alıřma, akupunkturu pozitif etkili bulmuřtur.

3 alıřma, akupunkturun okluzal splint ile aynı etkiye sahip olduđunu bulmuřtur.

4 alıřma, akupunkturun fizik tedaviden daha etkili olduđunu bulmuřtur.

3 alıřma, akupunkturun indomethacin ile B1 vitaminine stn olduđunu bulmuřtur.

Yalnızca 2 tanesi, akupunkturun karřı etkisi olduđunu, 2 si de bir etkisi olmadıđı sonucuna varmıřtır.

Sonuç olarak arařtırmaların iinde akupunkturun TMD lar zerinde etkisini belirten makul sayıda yayın vardır.



Yanan ağız Sendromu (Burning Mouth Syndrome)

Yanan ağız Sendromu (Burning Mouth Syndrome)

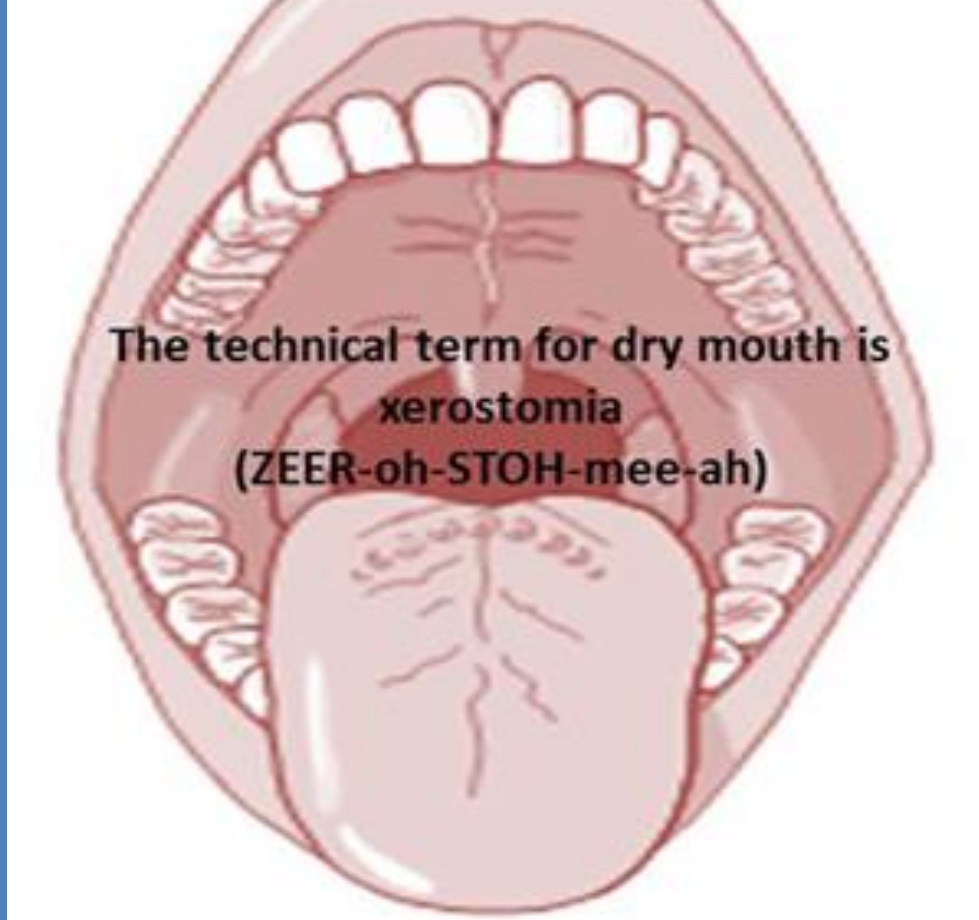
Yanan ağız sendromu(BMS), dili ya da diğer ağız içi dokuları etkileyen ağrı veya iğneleyici his veren karmaşık bir rahatsızlıktır. Bu durum sistemik ve lokal nedenlere bağlı ortaya çıkabildiği gibi sağlıklı bireylerde de görülebilir. (BMS) nin etyolojisinde birçok faktör bulunmaktadır. Yaş ve cinsiyet de prevalansta önemli rol oynamaktadır.

Yanan ağız sendromunda akupunktur bir tedavi olabilir mi?

G. A. Scardina ve ark.2010 da yaptığı bir çalışmadır.

BMS lu hastaların oral mikrosirkülasyonlarında bozulma olduğu kanıtlamıştır. Bu çalışma, 30 hasta üzerinde yapılmış aynı zamanda 30 sağlıklı kişi de araştırmada kullanılmıştır. Hastalar geleneksel Çin tıbbı ile tedavi edilmişlerdir.

Üç haftalık bir uygulamadan sonra kapillaroskopik gözlemede kapillerlerde farklılık olduğu ve hastalarda da ağız yanmasının düzeldiğini gözlemlenmiştir.



Xerostomia (Ağız kuruluğu)

Ağız kuruluđu ciddi bir hastalığın veya bazı ilaçların yan etkisi olarak ortaya çıkabilen aşırı tükürük azalmasıdır.

Ağız kuruluđu nedenleri arasında Sjögren sendromu (SS) gibi tükürük bezlerini içeren hastalık, kontrol altına alınamayan diyabet, baş boyun bölgesi radyoterapisi, kemoterapi ve kullanılan diđer ilaçlar (atropin, antihistaminikler) sayılabilir.

Baş boyun bölgesindeki bir yaralanma, tükürük bezlerinin tükürük üretmesinde ve salgılamasında etkili sinirleri hasara uğratabilir.

İsveç Dişhekimleri Birliđi'nin desteklediđi bir çalışma Blom ve arkadaşları tarafından yapılmıřtır. 21 hastadan 11' ine akupunktur uygulanmıř, 10' una ise plasebo akupunktur uygulanmıřtır.

Akupunktur uygulananlarda hem tedavi sürecinde hem de sonrasında, hastalarda bir yıl boyunca tükürük akıř miktarında artıř gözlemlenmiřtir.

Plasebo akupunkturda ise tükürük sadece tedavi sırasında artmıřtır.

Öğürme refleksinin giderilmesi

Öğürme refleksi dişhekimliğinde hekimin hastaya müdahalesini zorlaştıran bir durumdur.

Genellikle ölçü alınırken ve bazı durumlarda ağız içinin basit muayenesi sırasında dahi hekimin çalışmasını engelleyebilmektedir.

Öğürme refleksinin ortadan kaldırılıp hekim ve hastanın çalışma konforunun sağlanabilmesi için akupunktur uygulanabileceğine ilişkin pek çok çalışma bulunmaktadır.

Akupunkturla öđürtü refleksinin kontrolü

Bilello G ve Fregapane' nin 2014 de yayınlanan bir çalıřmasıdır.

18 le 80 arası yař grubunda öđürme refleksi olan 20 hasta ile çalıřılmıřtır. Bütün hastalar ın üst ve alt ölçülerinde aljinat kullanılmıřtır. İlk ölçüleri alınırken akupunktur yapılmamıř , ikinci ölçüleri geleneksel Çin tıbbı prensipleriyle akupunktur yapıldıktan sonra alınmıřtır.

Sonuçta akupunktur uygulandıktan sonra öđürme refleksinde ciddi bir azalma görölmüřtür.

Bruksizm, g n veya gece boyunca bilinsizce belirli bir yoęunluk ve sıklıkta, fonksiyonel ięnemenin veya yutkunmanın dıřında diřlerin gıcırdatılması ve sıkılması ile ortaya ıkan zararlı bir alışkanlıktır.



Dişhekimiğinde bruksizm, periyodontal liflerin dejenerasyonu , buna bağı olarak dişeti çekilmeleri ve dişlerde labiliteye neden olabildiği gibi , mine kaybı nedeniyle dikey boyutun düşmesi ve temporomandibular eklem sorunlarını da beraberinde getirebilir.

Bruksizmde en temel etken stresdir. Akupunktur ile bruksizm tedavisine ilişkin dikkate değer yayın bulamamış olmam, bu alanda ciddi bir eksikliğin varlığına işaret etmektedir.

Bu yönde yapılacak araştırmaların bruksizm hastalarına yararı olacağını düşünmekteyim

Sonuç olarak ,

Hekim ve hastanın çalışma konforunun sağlanması açısından dişhekimliğinde akupunkturun yardımcı tamamlayıcı bir metod olarak kullanılmasının yararları tartışılmaz bir gerçektir.

Bu konuda yetkili otoritenin ve ilgili meslek odalarının aydınlatılması katedilecek uzun yolda atılacak ilk adımdır.



TEŞEKKÜRLER